看護国家試験対策
～運動器系～

SUBARU健康保険組合
太田記念病院

運動器系の種類1

- 関節の構造と種類
- 興奮の伝導・伝達
- 骨格筋
- 運動の異常（麻痺・失調）
- 機能障害のｱｾｽﾒﾝﾄと看護
- リハビリテーション

運動器系の種類2

- 脊髄損傷
- 骨折
- 骨粗鬆症
- 大腿骨頚部骨折
- 人工関節置換術
- 変形性膝関節症・変形性股関節症
- 椎間板ヘルニア

上腕骨顆上骨折の早期合併症で注意が必要なのはどれか（第100回）

1.偽関節

2.習慣性脱臼

3.腕神経叢麻痺

4.フォルクマン拘縮

上腕骨顆上骨折の早期合併症で注意が必要なのはどれか（第100回）

4.フォルクマン拘縮

上腕骨顆上骨折の早期や上腕のギプス固定時の早期合併症として注意が必要である。

コンパートメント症候群
フォルクマン拘縮

- コンパートメント症候群とは、筋膜、骨間膜、骨組織などで囲まれた空間であるコンパートメント内の組織圧が上昇して血液循環不全が起こり、筋肉や神経などの阻血をきたす疾患。
- フォルクマン拘縮は前腕屈側に起きたコンパートメント症候群のこと。

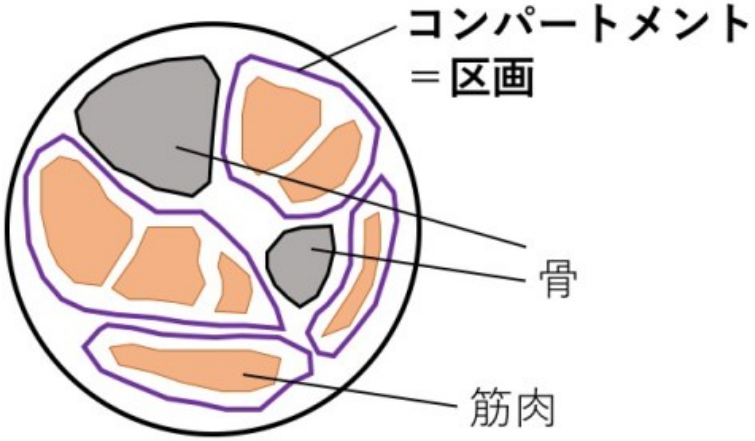

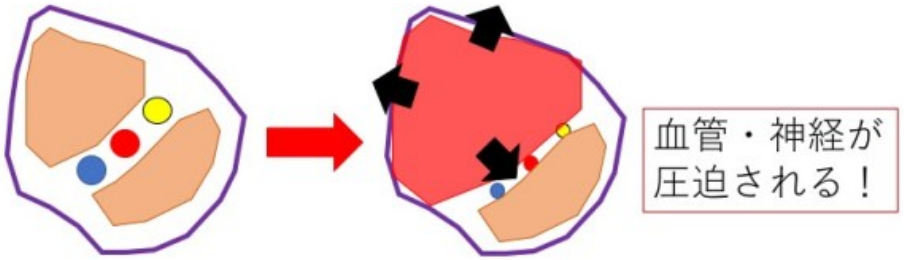

腰椎椎間板ヘルニアで正しいのはどれか

- 1.高齢の女性に多発する。
- 2.診断にはＭＲＩが有用である。
- 3.好発部位は第1・2腰椎間である。
- 4.急性期では手術による治療を行う。

腰椎椎間板ヘルニアで正しいのはどれか

▶ 2.診断にはＭＲＩが有用である。

ＭＲＩ検査は椎体、椎間板、神経の画像が得られるため、診断を確定することが出来る。一方、エックス線検査では椎間板や神経の画像が得られないため、椎間板ヘルニアの診断には不向きである。

腰椎椎間板ヘルニア

- ヘルニアとは簡単に言うとこぶ。椎間板のこぶ。
- ヘルニア患者の多くは下肢痛や下肢のしびれ、腰痛を訴えるが、高度な神経麻痺がない場合は、痛みの強さだけでは手術適応にならない。十分な保存治療を行ってからとなる。

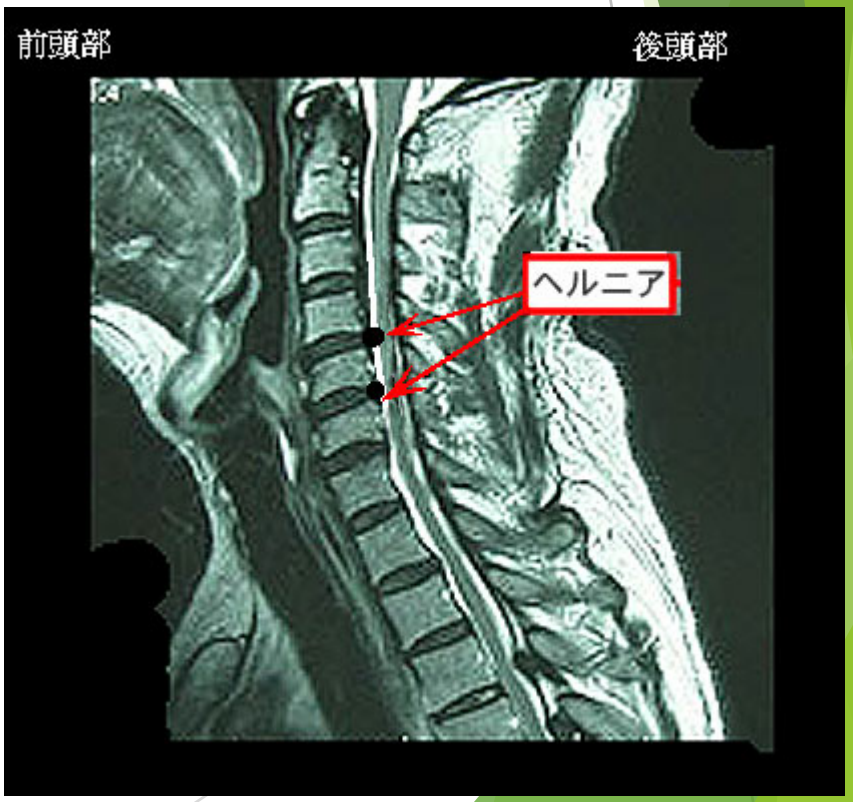

高齢者が転倒し、しりもちをついた。腰痛や下肢のしびれはないため経過観察となった。観察で重要なのはどれか。

- 1.血圧上昇
- 2.足背動脈の触知
- 3.失禁の有無
- 4.下肢の肢位

高齢者が転倒し、しりもちをついた。腰痛や下肢のしびれはないため経過観察となった。観察で重要なのはどれか。

- **4.下肢の肢位**

大腿骨頚部骨折の可能性を念頭におき、肢位の変化に注意する。

大腿骨頚部骨折



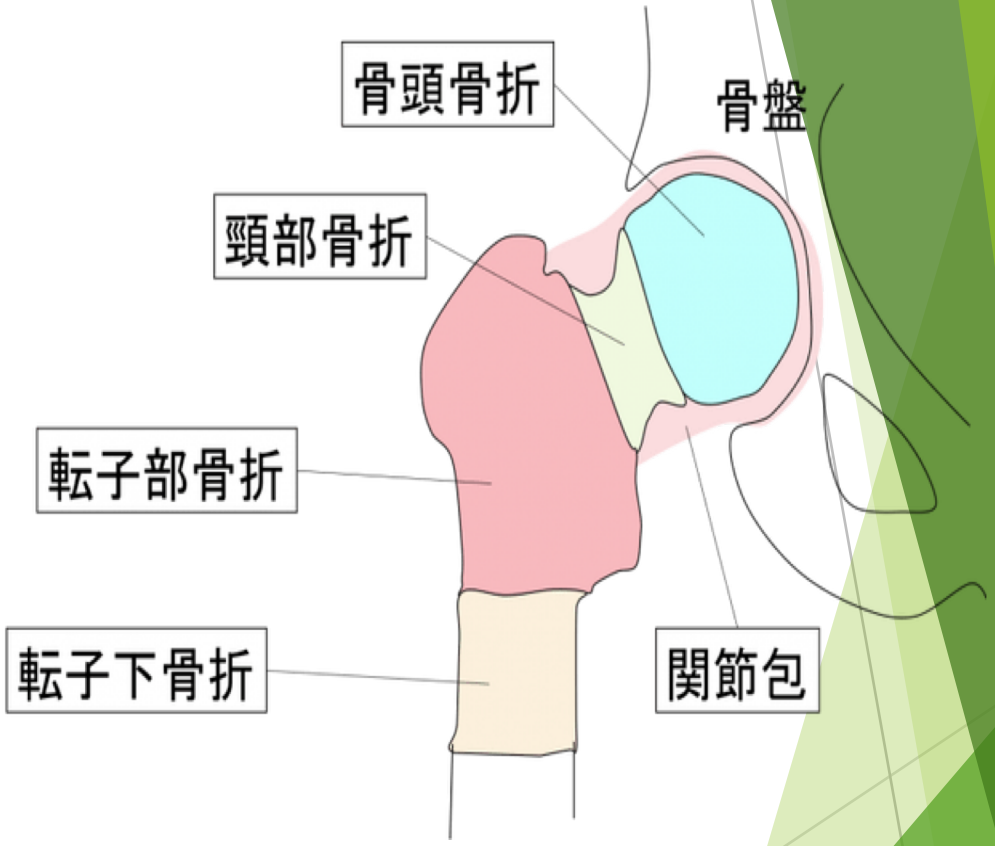

人工股関節全置換術を受けた患者で麻痺をきたす危険性が高いのはどれか。

1.脛骨神経

2.腓骨神経

3.大腿神経

4.坐骨神経

人工股関節全置換術を受けた患者で麻痺をきたす危険性が高いのはどれか。

- **2.　腓骨神経**

腓骨神経は大腿後面から下腿前面へと走行しており、下肢を外線させると腓骨頭により、腓骨神経が圧迫されて麻痺が生じる。

人工股関節置換術

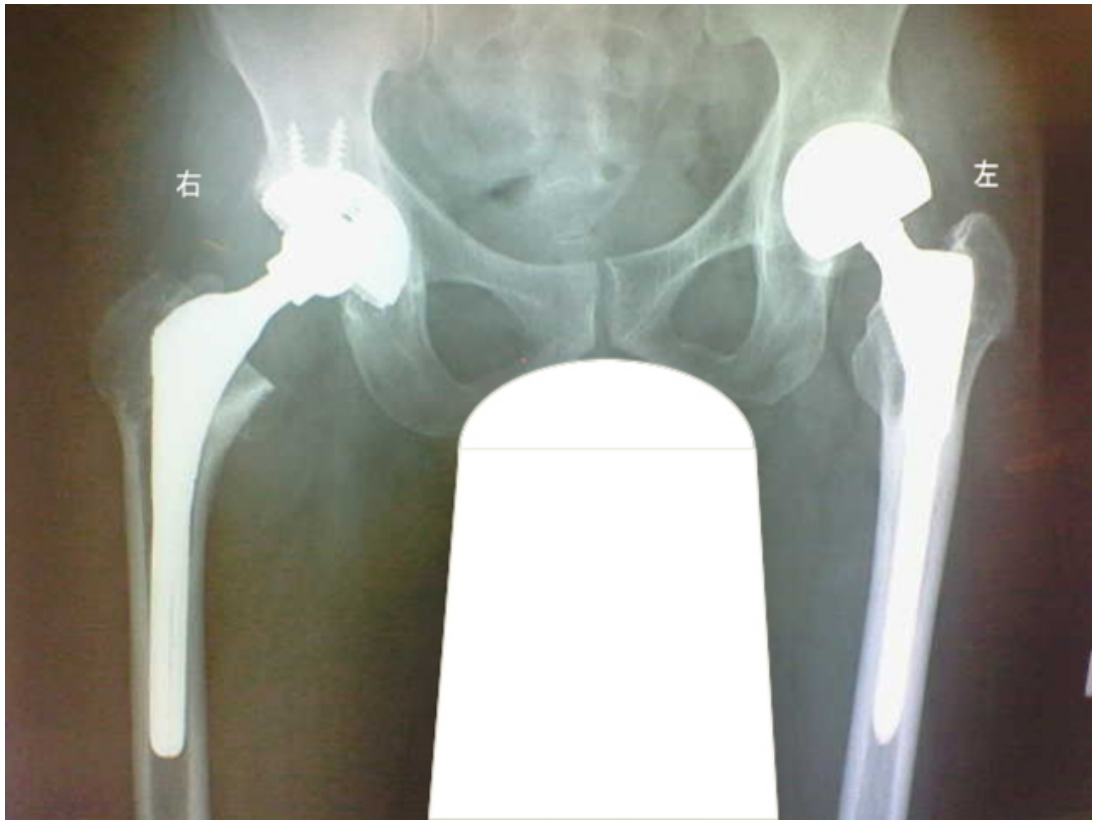

最後に

回答文の中に「**腓骨神経麻痺**」という

ワードがあったら、どんな問題でも・・・

それが正解です！